Münster 1935 No 45 Med DiSS

Aus dem Knappschafts-Krankenhaus Bochum-Langendreer
(Chefarzt Dr. Friedemann)

Beobachtungen an 181 erneuten Operationen wegen Rückfall bei der Geschwürskrankheit des Magens und Zwölffingerdarms

Inaugural - Dissertation

zur Erlangung der Doktorwürde
der Hohen Medizinischen Fakultät
der Universität Münster i. Westf.

vorgelegt von

Walter Ellringmann
prakt. Arzt in Bad Sassendorf.

1935
Druck: Heinr. Pöppinghaus o. H.-G., Bochum-Langendreer.

Dekan: Prof. Dr. K l i n g e.
Referent: Prof. Dr. C o e n e n.

R. UNIV.
BIBLIOTHEEK
LEIDEN

Der Wert der Sammelstatistiken liegt in den großen Zahlen, die man bekommt, wenn man das Material von zahlreichen Beobachtern zusammenfaßt.

Die Schwäche einer solchen Statistik aber besteht in der Ungleichheit des Materials und der Unmöglichkeit eigener Kontrolle der nicht selbst beobachteten Fälle. Insofern sind verhältnismäßig kleine Statistiken Einzelner aufschlußreicher.

Es soll im folgenden über gewisse Beobachtungen und Feststellungen berichtet werden, die aus dem großen Material operierter Magengeschwürskranker des Knappschaftskrankenhauses Bochum-Langendreer (Chefarzt Dr. Friedemann) stammen, und zwar beziehen sich meine Untersuchungen auf 181 Kranke, bei denen nach voraufgegangener Operation wegen Magen- oder Zwölffingerdarmgeschwür eine erneute Operation wegen Geschwürsrückfall nötig wurde.

Einige der hier gemachten Beobachtungen scheinen mir interessant und wichtig genug, um mitgeteilt zu werden. Vor allem will ich auf Grund des mir vorliegenden Materials die Frage zu beantworten versuchen: unter welchen Bedingungen kommt es nach der Operation zum Rückfall, wie läßt sich ein solcher am besten verhüten? Ferner sollen einige Fälle mit besonderem Verlauf hervorgehoben und einige Winke für die Technik gegeben werden.

Ich ziehe, wie gesagt, meine Schlüsse lediglich aus den mir zugänglich gemachten, seit Jahren gut gesammelten Krankengeschichten des Knappschaftskrankenhauses Bochum-Langendreer, sowie aus der Mitbeobachtung einer Reihe von Fällen, die während meiner Assistentenzeit am genannten Krankenhaus operiert und beobachtet wurden. Ich werde daher auf das Schrifttum nicht ausführlich eingehen.

Ich werde zuerst angeben, nach welchen Operationen der Rückfall jedesmal auftrat und wie lange Zeit nach der vorangegangenen Operation.

Unter Rückfall verstehe ich:

1. das Wiederauftreten von Beschwerden bei nach der ersten Operation nicht ausgeheilten Geschwüren bei den operativen Eingriffen, durch welche die Geschwüre selbst nicht entfernt wurden,

2. das Auftreten neuer Geschwüre, sei es in der Nähe des ausgeheilten bezw. herausgeschnittenen alten, sei es an anderen Stellen des Magens und Zwölffingerdarms, sei es an der angenähten Dünndarmschlinge. Es wird also das sogenannte Ulcus pepticum jejuni mitgerechnet. Nicht dagegen werde ich die zahlreichen in unserem Material vertretenen Fälle berücksichtigen, bei denen, wenn eine erneute Operation wegen Geschwürsverdacht oder wegen sonstiger Beschwerden ausgeführt wurde, ein Geschwür sich nicht vorfand.

Da man nicht jedesmal unterscheiden kann, ob das Geschwür, das man beim Nachoperieren findet, ein neugebildetes, oder ein bei der ersten Operation versehentlich zurückgelassenes ist, werden auch sogenannte unechte Rückfälle in meinem Material vorhanden sein.

Es wurden im ganzen 181 Operationen wegen Rückfallgeschwür ausgeführt. Davon wurden geheilt 159; es starben 22 = 12,1 %.

Um Ulcus pepticum jejuni handelte es sich 86 mal, um Rückfallgeschwür an anderer Stelle 95 mal.

Die Operation wurde beendet nach Billroth II 144 mal, nach Billroth I 31 mal, nach nicht radikaler Operationsmethode (Resektion zur Ausschaltung nach Finsterer, Resektion nur der Gastroenterostomiestelle, Jejunostomie usw.) 6 mal. Beim Ulcus pepticum jejuni, zuweilen auch beim Rückfallgeschwür an anderer Stelle, wurde die angenähte Dünndarmschlinge mit entfernt.

Es wurde außerdem bei in den Dickdarm durchgebrochenen Ulcera peptica jejuni das Quercolon mitreseziert: 10 mal; 8 davon wurden geheilt, 2 starben.

91 mal handelte es sich um ein großes Geschwür (bis Wallnußgröße), 90 mal um ein kleines (kaffeebohnengroß und kleiner).

Einmal fand sich noch ein Murphy-Knopf bei der Operation, der seit zehn Jahren an der Magendarmverbindungsstelle gelegen hatte.

Oft fand sich in dem Geschwür ein Seidenfaden, zuweilen aber auch Seidenfäden in der Schleimhaut ohne Geschwür.

Penetration eines Ulcus pepticum jejuni in die Bauchdecken ist 9 mal vermerkt, in Nachbarorgane viermal, Durchbruch in die freie Bauchhöhle einmal.

Die voraufgegangenen Operationen, nach denen das Rückfallgeschwür auftrat, waren folgende:

Gastroenterostomie 106 mal, und zwar 36 mal eine Gastroenterostomia antecolica anterior und 70 mal eine Gastroenterostomia retrocolia posterior.

Einseitige Pförtnerausschaltung 7 mal.

Übernähung eines durchgebrochenen Geschwürs bezw. Schlauchverfahren mit Netzmanschette nach Neumann, 30 mal.

Ausschneidung eines Geschwürs 8 mal.

Unterbindung der zum Geschwüre führenden Gefäße einmal.

Querresektion nach Riedel-Payr 8 mal.

Resektion zur Ausschaltung nach Finsterer mit Belassung des Pförtners bezw. große Resektion mit Entfernung des Geschwürs aber mit Zurücklassung des Pförtners 4 mal.

Ganz kleine Resektion nach Billroth I oder II 11 mal.

Genügend große Resektion nach Billroth I oder II 6 mal. Zuweilen waren mehrere Operationen bis zu 5 bereits vorausgegangen (Fall 1, 2, 3).

48 mal war die voraufgegangene erste Operation wegen Magengeschwür, einige Male wegen Geschwür an der Gastroenterostomiestelle (Rückfall eines Ulcus pepticum jejuni) ausgeführt worden, die übrigen Male wegen Zwölffingerdarmgeschwür.

30 bis 40 mal ist die voraufgegangene Operation als technisch nicht einwandfrei in der Krankengeschichte bezeichnet worden.

Erneute Beschwerden traten nach der voraufgegangenen Operation auf:

Sofort in 34 Fällen,

innerhalb des 1. Jahres außerdem in 69 Fällen, also im ganzen im 1. Jahre nach der Operation in 103 Fällen;

während des 2. Jahres nach der voraufgegangenen Operation in 30 Fällen;

während des 3. Jahres in 15 Fällen;

noch später in 26 Fällen.

53 mal ist in der Krankengeschichte vermerkt, daß das Geschwür, dessentwegen die erste Operation ausgeführt worden war, bei der erneuten Operation nicht mehr zu sehen oder vernarbt war.

31 mal ist bemerkt, daß das alte Geschwür nicht ausgeheilt war.

Die Höchstwerte für freie Salzsäure waren bei der fraktionierten Ausheberung vor der erneuten Operation:

subacid: 15 mal; und zwar einmal 0, 14 mal 1—20;

normacid und superacit: 79 mal; und zwar 41 mal 21—50, 38 mal über 50.

Die Dauerresultate konnten nur in einem verhältnismäßig geringen Prozentsatz der Fälle festgestellt werden.

Bei Untersuchung von 52 Leuten, bei denen die Rückfallgeschwürsoperationen drei bis zehn Jahre zurücklagen, ergab sich

gutes Befinden 43 mal,
mäßiges Befinden 6 mal,
Rückfall 3 mal.

Auf zwei von diesen erneuten Rückfällen nach Operation wegen Rückfallgeschwür wird noch besonders eingegangen (Fall 1 und 2).

Mehrmals wurde die Operation wegen eines bedrohlich blutenden Rückfallgeschwürs ausgeführt, einmal wegen eines in die freie Bauchhöhle durchgebrochenen Ulcus pepticum jejuni (Fall 3).

Die chirurgische Behandlung des Rückfallgeschwürs gehört mit zu den schwierigsten Kapiteln in der ganzen Magenchirurgie.

Selbst bei erfahrenen Operateuren ist die Radikaloperation wegen Rückfallgeschwürs mit sehr hoher Todesziffer belastet, und es kommen auch dem Erfahrensten hierbei Fälle unter die Hände, bei denen eine Radikaloperation technisch nicht mehr möglich oder mit so großen Gefahren verbunden ist, daß man im Interesse des Kranken lieber zunächst eine Behelfsoperation ausführt (z. B. Jejunostomie). Genaue Richtlinien lassen sich nicht geben.

V. Haberer fand in seinem großen Material 7 % Todesfälle. In unserem Material ist sogar eine Mortalität von 12,1 % zu verzeichnen.

Die Größe der Operation und die damit verbundene Mortalität richtet sich nach den Begleitumständen, die sich bei der Operation ergeben. Oft sind zunächst sehr ausgedehnte Verwachsungen zu lösen, ehe man überhaupt das Geschwür nach Eröffnung der Bauchhöhle zu Gesicht bekommt, sodaß die Operation außerordentlich in die Länge gezogen wird. Häufig ist der Sitz des Geschwürs ungünstig, sodaß die Technik der Operation sehr schwierig sein kann. Der Durchbruch des Geschwürs in den Dickdarm kompliziert die Operation außerordentlich. Sehr wichtig für den Entschluß zur Operation ist der Allgemeinzustand des Kranken. Oft ist der Zustand des Kranken durch das lange Leiden derartig schlecht, daß ihm die schwierige Operation nicht zugemutet werden darf, ohne sein Leben ernstlich zu gefährden.

Deshalb soll die erste Operation, die notwendig wurde, um den Kranken von seinem Geschwürsleiden zu heilen, so radikal ausgeführt werden, daß es wo möglich garnicht erst zu Rückfällen kommt.

Ich gebe nunmehr einen Überblick über die einzelnen Operationen, die voraufgegangen waren.

1. Die Gastroenterostomie.

Sie wird auch heute noch von vielen Chirurgen ausgeführt, von den meisten allerdings nur als Notoperation. Natürlich ist die Gastroenterostomie keine operative Maßnahme, die ein Geschwür mit Sicherheit zu heilen vermag, denn es wird ja lediglich eine Magendarmverbindung angelegt, um das Geschwür zu umgehen oder um bessere Abflußverhältnisse zu schaffen. Daß gelegentlich Geschwüre nach der Gastroenterostomie zur Ausheilung kommen, selbst wenn es sich um einen ungünstigen Sitz der Geschwüre handelt, ist bekannt, ebenso allerdings auch, daß viele Geschwüre nach der Gastroenterostomie nicht ausheilen und weiterhin ihre Beschwerden machen, oder daß zwar die alten Geschwüre vernarben, aber neue entstehen, vor allem auch solche an der Gastroenterostomiestelle (Ulcera peptica jejuni). v. Haberer sah allerdings nur in 3 bis 5 % der Fälle von Gastroenterostomie das gefürchtete Ulcus pepticum jejuni, andere, so Friedemann, in einem viel höheren Prozentsatz. v. Haberer vertritt die Ansicht, „daß die Gastroenterostomie zum mindesten als ein unsicherer Eingriff angesprochen werden muß, der gewiß in einem gewissen Prozentsatz der Fälle ausgezeichnetes leistet, aber in zahlreichen und leider vorher nicht zu bestimmenden Fällen zu schweren Störungen in fernerer Zeit Veranlassung geben kann. Sie bleibt hinsichtlich der Ausheilung des Ulcus und der Vermeidung der Ulcus-Komplikationen gänzlich unzuverlässig und hat zuweilen Ulcera peptica jejuni im Gefolge. Wo immer wir sie vermeiden können, sollen wir sie vermeiden.“ Finsterer verwendet die Gastroenterostomie in den letzten Jahren fast nie mehr, ohne sie jedoch vollkommen zu verwerfen. Zu diesem Verhalten bewog ihn die Tatsache, daß die Dauerresultate nach der Gastroenterostomie wenig befriedigend sind, insofern das alte Ulcus nicht zur Ausheilung kommt, bezw. ein Ulcus pepticum jejuni relativ häufig beobachtet wird. Er belegt dieses mit seinem Material von 76 Radikal-Operationen, die er wegen Ulcus pepticum jejuni ausführen mußte. Schnitzler verwirft die Gastroenterostomie vollkommen, da es sich für ihn gezeigt hat, „daß keine Art der Gastroenterostomie, sei es die antecolische oder retrocolische, vor der Entstehung eines peptischen Geschwüres in Jejunum Schutz verleiht“. Nach Orth treten bei der Gastroenterostomie 12 % Mißerfolge und 4 % Ulcera peptica jejuni auf.

In unserem Material ist die Gastroenterostomie in Form der antecolischen und retrocolischen vertreten. Die Radikaloperation des Ulcus pepticum jejuni ist nach vorausgegangener hinterer Gastroenterostomie oft außerordentlich schwierig, sodaß auch gerade bei dieser Operation die Todesziffer eine hohe ist, sind doch von 70 Kranken, bei denen die Radikaloperation nach früher ausgeführter Gastroenterostomia retrocolica ausgeführt wurde, 9 gestorben, während bei der vorderen Gastroenterostomie unter 34 Kranken 2 gestorben sind. Die Schwierigkeit der Radikal-Operation nach der Gastroenterostomia retrocolica liegt in der Kürze, Straffheit und Unzugänglichkeit der zuführenden Gastroenterostomie-Schlinge, dazu kommen häufig Verwachsungen, schlechter Allgemeinzustand, außerdem gegebenenfalls in der Größe des Eingriffs einer hinzukommenden Dickdarm-Resektion bei in den Dickdarm durchgebrochenen Geschwüren. Viele Operateure führen schon mit Rücksicht auf das etwa folgende Ulcus pepticum jejuni lieber die vordere Gastroenterostomie aus.

23 mal wurde bei der erneuten Operation nach Gastroenterostomie bemerkt, daß die erste Operation technisch nicht einwandfrei gemacht worden war, sei es, daß bei einer hinteren Gastroenterostomie der zuführende Schenkel nicht kurz genug war, sodaß manchmal die Hauptentleerung des Magens augenscheinlich zunächst in den zuführenden Schenkel erfolgt war, da man diesen stark erweitert fand, sei es, daß sich bei vorderer Gastroenterostomie, die ohne Hinzufügung einer Braun'schen Enteroanastomose oder Aufnähung des zuführenden Schenkels nach Kappler ausgeführt war, ein Circulus vitiosus ausgebildet hatte, sei es, daß die Schlinge zu hoch am Magen angenäht war. Einmal war von anderer Seite ein Geschwür angenommen worden. Bei der von uns ausgeführten erneuten Operation (Radikal-Operation) ¾ Jahr später zeigte sich ein großes Carcinom. Bei einem zweiten Fall war ein Carcinom diagnostiziert. Die Radikal-Operation wurde als aussichtslos abgelehnt und eine Gastroenterostomie angelegt. Darauf entwickelte sich ein Ulcus pepticum jejuni bei freier Salzsäure von 18. Bei uns wurde dann in erneuter Operation der Versuch einer Radikal-Operation gemacht. Der Kranke wurde in schlechtem Zustand entlassen und ist später bald gestorben.

Es zeigt sich, daß zwar von 106 Fällen 34 mal das alte Geschwür ausgeheilt war, vielleicht aber auch noch öfter, es geht dies nicht immer deutlich aus der Krankengeschichte hervor. Insofern hatte also die Gastroenterostomie öfter ihre Schuldigkeit getan, aber es war eben ein erneutes Geschwür aufgetreten.

Es ist bekannt, daß gerade nach der Gastroenterostomie so häufig, auch wenn kein Rückfallgeschwür auftritt, Störungen hervorgerufen werden, daß Pribram geradezu von „Gastroenterostomie als Krankheit" spricht (Fall 4, 5, 6 und 7).

Nach unseren heutigen Erfahrungen stellen wir uns entschieden auf den Standpunkt der meisten anderen Chirurgen und bezeichnen die Gastroenterostomie als eine durchaus ungenügende Operation bei der Geschwürs-Krankheit. Wir führen sie jetzt nur noch äußerst selten aus und zwar hauptsächlich in Fällen, wo es sich darum handelt, bei hohem Alter des Kranken oder bei vorgeschrittener Entkräftigung, etwa infolge Pförtner-Verschlusses, möglichst schnell eine Erleichterung zu schaffen, ohne durch einen größeren Eingriff das Leben des Kranken zu gefährden.

2. Die einseitige Pförtnerausschaltung.

Sie ist uns geläufig in verschiedenen Ausführungen. Man versuchte, die Ausschaltung des pylorischen Teiles durch einfache Umschnürung herbeizuführen. Dazu verwendet Kelling einen kräftigen Seidenfaden, Wilms einen Fascienstreifen und Pólya das Ligamentum teres hepatis. Wieder andere raffen den praepylorischen Magenteil durch Seiden- oder Catgut-Nähte. Alles dies konnte eine sichere und dauernde Ausschaltung des Weges durch den Pförtner nicht herbeiführen. Eine solche wurde erst durch v. Eiselsberg erreicht. Er durchtrennt den Magen vollständig und verschließt beide Enden blind. Ein neuer Magenausgang wird dann durch eine Gastroenterostomie geschaffen. Man ist sich darüber klar an Hand eines ausreichend großen Materials, daß das ausgeschaltete Geschwür zwar oft, aber durchaus nicht immer ausheilt, sodaß es im weiteren Verlauf zu den gefürchteten Komplikationen wie Blutung, Penetration und Perforation kommen kann. Weit höher aber ist die Gefahr einzuschätzen, welche, wie v. Haberer wohl als erster nachweisen konnte, darin liegt, daß nach der Pförtnerausschaltung ganz besonders häufig ein Ulcus pepticum jejuni auftritt. Bereits 1923 berichtet er aus eigenem Material über 72 Pförtnerausschaltungen, bei denen 13 mal ein Ulcus pepticum jejuni aufgetreten ist. Er bezeichnete sogar die Pförtnerausschaltung als einen gefahrvollen Eingriff und fordert, daß sie im Interesse unserer Patienten verlassen wird. Er sagt: „Ich muß immer wieder von neuem vor der Pyrolus-Ausschaltung ganz besonders warnen, und ich glaube, daß diese zuerst von mir ausgesprochene Warnung, wenn auch nicht sogleich, doch allmählich auf guten Boden gefallen ist, denn meine Ansicht wird heute von weitaus der größten Zahl der Chirurgen geteilt, und

ich kann nur hoffen, daß die geringe Zahl von Operateuren, welche der Pylorus-Ausschaltung noch das Wort reden, ihre Auffassung zum Besten unserer Patienten ändern." Nach Finsterer erreicht die Zahl der Ulcera peptica jejuni nach der Pförtnerausschaltung eine beträchtliche Höhe, und zwar bis 24 %.

Wegen ihrer schlechten Resultate ist diese Operation heute wohl allgemein verlassen. Unter den 181 erneuten Operationen, die im Knappschaftskrankenhaus Langendreer wegen Rückfallgeschwür ausgeführt wurden, war in 7 Fällen erstmalig eine einseitige Pförtnerausschaltung ausgeführt worden.

3. Die Ausschneidung des Geschwürs und die Unterbindung der zum Geschwür führenden Gefäße.

Diese beiden Methoden sind heute längst verlassen. Daß nach diesen Operationen Rückfälle entstehen können, bedarf wohl keiner Erwähnung, da ja nach der Operation dieselben Momente im Magen vorhanden sind, die das erste Geschwür haben entstehen lassen. Es wird ja auch lediglich bei der Ausschneidung das Geschwür selbst und damit die Gefahr des Durchbruchs in die Bauchhöhle und bei der Unterbindung der zuführenden Gefäße die bestehende oder drohende Blutung beseitigt.

In unserem Material war diese Operation, von anderer Seite ausgeführt, als Erst-Operation noch 9 mal verzeichnet.

4. Die Übernähung eines durchgebrochenen Geschwürs bezw. das Schlauchverfahren mit Netzmanschette nach Neumann.

Beide Operationen werden immer noch von vielen namhaften Chirurgen als Methoden der Wahl beim durchgebrochenen Geschwür angewandt. Man glaubt, den Schwerkranken nur den allerkleinsten Eingriff zumuten zu können, verschiebt die Radikal-Operation gegebenenfalls auf später. Mein früherer Chef Dr. Friedemann steht seit langer Zeit auf dem Standpunkt, daß auch bei in die freie Bauchhöhle durchgebrochenem Geschwür, die Radikal-Operation dann ausgeführt werden kann, wenn der Kreislauf des Kranken noch in Ordnung, der Kräftezustand ein genügender ist und auch sonst die Verhältnisse günstig liegen. Gewöhnlich ist das der Fall, wenn seit dem Durchbruch des Geschwürs nicht mehr als 6 bis 8 Stunden verflossen sind. Merkwürdigerweise haben Rupp u. a. behauptet, daß die durchgebrochenen Geschwüre eine besondere

Neigung zur Ausheilung nach einfacher Übernähung haben und selten rückfällig werden. Aus unserem Material geht hervor, daß die übernähten Geschwüre zu einem großen Prozentsatz wieder rückfällig werden. Die 30, die in unserem Material erscheinen, sind nur solche, bei denen lediglich die Übernähung bezw. das Schlauchverfahren nach Neumann gemacht worden ist. Außerdem sind in unserem Material mindestens noch 8 vorhanden, bei denen zugleich eine Gastroenterostomie gemacht wurde. Wahrscheinlich sind es sogar noch mehr, aber es geht nicht immer deutlich aus der Krankengeschichte hervor (Fall 3).

5. Die Querresektion nach Riedel-Payr

Lange Jahre erfreute sich diese Methode als operative Behandlung des Geschwürsleidens einer großen Beliebtheit. Die Größe der Resektion richtete sich natürlich nach der Größe des Geschwürs und des entzündlichen umgebenden Gewebes. Im Anfang erschien diese Operation ideal, da sie ja annähernd normale Form und Funktion des Magens wiederherstellt, nachdem der kranke Magenteil entfernt worden ist. Im Laufe der Jahre stellte sich jedoch heraus, daß viele Kranke danach erneut Beschwerden bekommen und in einem nicht geringen Prozentsatz Rückfälle auftreten. V. Haberer berichtete bereits 1915 über Rückfälle nach Querresektion, die ihn dazu bewogen, seit 1919 diese Operation nicht mehr auszuführen. Er stieß durch seine Veröffentlichungen über derartige Rückfälle zunächst bei vielen Operateuren auf außerordentlich großen Widerstand. Aber auch andere erreichten mit der Methode nicht den gewünschten Erfolg, und da in der Folgezeit immer häufiger über Mißerfolge berichtet wurde, ist man nach und nach auf den Standpunkt gekommen, daß die Querresektion, die kragenförmige Resektion unter Belassung des Pförtners. eine durchaus unzureichende Behandlungsmethode für das Geschwürsleiden ist, und hat sie fast allgemein verlassen. Ganz vereinzelt finden sich noch Anhänger. Von den 10 Fällen, in denen Friedemann die Operation ausführte, sind 50 % rückfällig geworden. Unter den 181 im Knappschaftskrankenhaus Langendreer ausgeführten erneuten Operationen hatte die erste Operation 8 mal in Querresektion bestanden.

6. Die Resektion zur Ausschaltung.

Finsterer hat bekanntlich diese Operation für die Fälle eingeführt, in denen die Entfernung des im Zwölffingerdarm sitzenden Geschwürs nicht möglich, bezw. für den Kranken zu gefährlich

sein würde. Er hat noch in letzter Zeit diese Operation verteidigt. Er spricht erst von einer ausreichend großen Resektion, wenn nicht mehr als ein Drittel des Magens zurückbleibt. Er führt evtl. auftretende Mißerfolge auf eine zu wenig ausgiebige Resektion zurück und glaubt sie mit größter Wahrscheinlichkeit vermeiden zu können, wenn ein genügend großes Stück des Magens zur Cardia hin entfernt wird. Darauf wird von ihm mehr Wert gelegt, als auf die Mitentfernung des Pförtners, die er im allgemeinen lieber als zu gefahrvoll bei dieser Art von Geschwüren vermeidet. Gegen die Zurücklassung des Pförtners, die manchmal allerdings unbeabsichtigt geschieht, wendet sich v. Haberer ganz entschieden. Er betont immer wieder, daß seine Nichtentfernung für den Erfolg der Operation von ausschlaggebender Bedeutung ist. Er hält die Entfernung des Pförtners für viel wichtiger, als die Resektion in derartigen Ausmaßen vorzunehmen, wie sie Finsterer empfiehlt. Dieser Ansicht hat sich Friedemann angeschlossen.

In unserem Material kommen Rückfälle nach Resektion zur Ausschaltung mit Entfernung des Pförtners nicht vor, bei zurückbleibendem Pförtner 4 mal. Dazu gehören auch die Fälle, bei denen bei beabsichtigter Radikal-Operation der Pförtner versehentlich zurückgelassen wurde. Diese Fälle führe ich am Schluß an (Fall 1, 8 und 9).

7. Die Magenresektion nach Billroth I und II.

Sie ist nach den heutigen Erfahrungen die beste Methode zur Behandlung des Geschwürsleidens, denn sie wird am seltensten von Rückfällen betroffen. Dabei ist es aber durchaus nicht gleichgültig, wie viel vom Magen entfernt wird. Mandl setzt sich dafür ein, möglichst ausgiebig, dabei aber ohne Gefährdung für den Kranken mit dem Geschwür auch den Magen zu resezieren und, wenn möglich, auch immer den Pförtner zu entfernen. Friedemann stellt sich bereits 1925 auf den Standpunkt, daß alle Fälle von neuer Geschwürsbildung, die er nach Billroth I oder II beobachtet hat, sich ereignen, wenn die Resektion verhältnismäßig klein gemacht und die Verdauungskraft des Magens nicht oder nur wenig eingeschränkt war. Wie groß reseziert werden soll, hängt naturgemäß von der Größe des Magens ab und läßt sich schlecht in Maßen angeben. Es kommt ja auch nicht darauf an, wieviel vom Magen reseziert wird, sondern wie groß der zurückbleibende Magenstumpf ist. Jedenfalls ist es bekannt, daß eine zu kleine Resektion, bei der das Antrum als der Säurewecker nicht ganz entfernt ist, häufig ein Rückfallgeschwür im Gefolge hat.

Bei unserem Material war in 11 Fällen nach den heutigen Anschauungen die Resektion offensichtlich zu klein gemacht worden, manchmal war sie so klein, daß bei der erneuten Operation von einer Verkleinerung des Magens überhaupt nichts zu sehen war (Fall 10 und 11).

Wenn man bedenkt, daß schon seit Jahren viel mehr Resektionen nach Billroth I oder II gemacht sind als Gastroenterostomien und trotzdem die letztere viel häufiger als voraufgegangene Operation in einer Statistik über Rückfälle auftritt, so ist der mehrfach ausgesprochene Gedanke nicht richtig, daß sich zeigen würde, daß ein Rückfall ebenso gut nach Resektion wie nach nicht so radikaler Operation auftreten würde, sobald man erst ein größeres Material an Resektionen gesammelt hätte.

Wie kommt es nun, daß manchmal auch nach einwandfrei großer Resektion ein Rückfallgeschwür auftritt? (Fall 2 und 12 nach Billroth II, Fall 13, 14, 15, 16, nach Billroth I).

Eins ist allen gemeinsam. Es ist bei diesen Fällen, wie es sonst fast immer möglich ist, nicht gelungen, die freie Salzsäure völlig auszuschalten. Das führt auf die Bedeutung der Verdauungskraft des Magensaftes für die Entstehung der Geschwüre. Sie wird heute fast allgemein anerkannt. Konjetzny jedoch spricht den Verdauungssäften jede Rolle für die Geschwürsentstehung ab und schiebt die Magenschleimhautentzündung als wichtigste Ursache für die Geschwürsentstehung in den Vordergrund. Nach seiner Ansicht stellt die ulceröse Gastritis und Duodenitis die primäre Erkrankung dar, die zum mindesten Ursache ist für die Entstehung von Erosionen jeder Größe, Form und Tiefe und damit für die erste Ulcus-Entstehung, die er als von Schleimhaut-Erosionen entzündlicher Art ausgehend auffaßt.

Unser Material rechtfertigt die oben angeführte Ansicht, daß irgendwelche ursächlichen Beziehungen zwischen Verdauungstüchtigkeit des Magensaftes und typischen Magen- bezw. Zwölffingerdarmgeschwüren sowie auch postoperativen Jejunal-Geschwüren tatsächlich bestehen. Selbstverständlich ist der Verdauungssaft des Magens nicht die einzige Ursache für die Geschwürsentstehung, sondern man ist sich völlig darüber klar, daß eine große Anzahl von Bedingungen zusammen kommen müssen, um die Geschwürskrankheit entstehen zu lassen. Die Veranlagung mag dabei, wie sich immer mehr herausstellt, eine besondere Rolle spielen. Es ist hinreichend bekannt, daß die Geschwürskrankheit oft in der Familie gehäuft vorkommt, und es gibt Fälle von besonderer Geschwürsbereitschaft, die jeder, auch der radikalsten Behandlung trotzen, immer wieder rückfällig werden oder zu wiederholten Ulcera peptica jejuni führen. Leider können

wir heute vor der Operation jenen hohen Grad von Geschwürsbereitschaft, deren Kenntnis für die Prognosestellung so außerordentlich wichtig wäre, immer noch nicht ermitteln.

Andere Bedingungen zur Entstehung eines Rückfallgeschwüres sind also sicher vorhanden, lassen sich aber häufig nur schwer erfassen. Manche von anderen Chirurgen oft betonte Ursachen treten in unserem Material völlig in den Hintergrund. Es konnte z. B. nicht bemerkt werden, daß Klemmendruck irgend eine Rolle spielt, denn die Geschwüre saßen häufig nicht da, wo die Klemme angelegt war. Der Reiz des Seidenfadens scheint eine gewisse Bedeutung zu haben. Doch fanden wir auch bei einigen Fällen Seidenfäden, die aus normaler oder nur wenig gereizter Schleimhaut hervorragten. Die nervöse Komponente (vegetative Stigmatisierung) trat bei den Rückfälligen durchaus nicht oft in Erscheinung. Auch konnte in unserem Material nicht nachgewiesen werden, daß hauptsächlich diejenigen die Rückfälle bekamen, bei denen zur Zeit der Erstoperation eine besonders ausgesprochene Gastritis bestand, oder daß eine später in der Nähe der Gastroenterostomie-Stelle bezw. am Magenresektionstumpf auftretende Gastritis besonders häufig zur erneuten Geschwürsbildung geführt hätte. Die Säure war immer das Entscheidende. Ging eine noch so schwere Gastritis ohne sie einher, traten wohl Beschwerden auf, aber es kam nicht zum Rückfallgeschwür. Nur die mit Übersäurung einhergehende Gastritis hatte häufig das Rückfallgeschwür im Gefolge.

Die Technik der Radikaloperation eines Rückfallgeschwürs ist oft außerordentlich schwierig, sodaß man manchmal in die Lage kommt, eine Notoperation ausführen zu müssen, wenn auch vielleicht nur, um ein inoperabel erscheinendes Geschwür in ein operabeles zu verwandeln. Häufig ergeben sich infolge der veränderten Verhältnisse durch die erste Operation Schwierigkeiten während des Verlaufs der erneuten Operation, sodaß es oft großer Geschicklichkeit und Erfahrung bedarf, um sich aus den Schwierigkeiten retten zu können und die Operation erfolgreich zu Ende zu führen. Ich führe am Schluß einen hierher gehörenden Fall an, der mir interessant genug erscheint, in diesem Zusammenhang mitgeteilt zu werden (Fall 17).

Daß es sich bei der Radikal-Operation eines Rückfallgeschwürs manchmal um ganz gewaltige Eingriffe handelt, dafür sind in der Literatur genügend Fälle bekannt, und dafür spricht auch die hohe Todesziffer. An diese Tatsache sollte jeder Chirurg denken, der in die Lage kommt, nach erfolgloser interner Behandlung ein Geschwürsleiden operativ anzugehen und von vornherein radikal operieren. Nach den derzeitigen Anschauungen ist die einzige Operation, die die Entwicklung eines Rückfallgeschwüres auf ein Mindest-

maß beschränkt, die allgemein als Radikal-Operation bezeichnete ausgiebige Magendarmresektion nach Billroth I oder II. Sichere Methoden zur Vermeidung von Rückfällen gibt es noch nicht. Sie treten nach unseren Erfahrungen nur dann in einem gewissen Prozentsatz auf, wenn es durch die vorangegangene Operation, welcher Art sie auch war, nicht gelungen war, die Salzsäure-Absonderung völlig oder fast völlig zum Verschwinden zu bringen.

Da, wie schon angedeutet, von all den verschiedenen Bedingungen, unter denen es zur Geschwürskrankheit zu kommen pflegt, die erhaltene bezw. gesteigerte Verdauungskraft die am besten bekannte ist, so ist schon viel damit gewonnen, wenn man ein Mittel hat, diese Bedingung mit einiger Sicherheit auszuschalten. Das beste, wenn auch nicht absolut sichere Mittel, das wir hierfür bisher kennen, ist die große Resektion nach Billroth I und II.

Ich führe nun einige Fälle an, die ich bereits vorher erwähnt habe.

Fall 1.

W., Karl, Schlosser, 26 Jahre alt.

Am 27. Juni 1919 im hiesigen Krankenhaus wegen Zwölffingerdarmgeschwür operiert. Es wurde damals eine einseitige Pförtnerausschaltung nach v. Eiselsberg gemacht. Nur ein Jahr beschwerdefrei, dann wieder heftige Magenschmerzen.

Am 16. 1. 1926 erneute Operation. Zwölffingerdarm ohne Besonderheiten. Das alte Geschwür scheint ausgeheilt zu sein. Dagegen findet sich an der Hinterfläche der Gastroenterostomie-Schlingenkuppe, 1 cm von der Nahtstelle entfernt, ein linsengroßes, ziemlich tiefes Geschwür in geröteter Umgebung. Ganze Magenschleimhaut, wie sich nachher zeigt, blau-rot verfärbt. Es wird ein Stück Magen mit daranhängender Gastroenterostomie-Schlinge entfernt, das an der verkürzten kleinen Krümmung 5 cm, an der großen Krümmung 6 cm mißt. Die Lichtungen des Dünndarms werden End-zu-End vereinigt. Die Magendarm-Verbindung geschieht in Form der Gastroenterostomia retrocolia oralis inferior mit kurz angezogener zuführender Schlinge.

Es bestand also jetzt der Zustand wie nach der sogenannten Finsterer-schen Resektion zur Ausschaltung. Der Pförtner war ja bei der ersten Operation zurückgeblieben und wurde auch bei der zweiten Operation nicht entfernt.

Schon nach wenigen Monaten wieder Beschwerden. Die Magensaft-Untersuchung nach Dauer-Ausheberung ergiebt trotz der großen Resektion in den höchsten Werten für freie Salzsäure 80, für Gesamt-Säure 90.

Am 18. 5. 1926 dritte Operation. Es findet sich an der Gastroenterostomie-Schlingen-Kuppe, dem Gekröse-Ansatz entsprechend ein fast kleinfingergliedgroßes, tiefes Geschwür. Die erneute Operation gestaltet sich wegen der Kleinheit des Magens, der fast hinter dem linken Rippenbogen verschwindet, und wegen der Verwachsungen sehr schwierig. Es wird ein Streifen des Magens mit daranhängender Gastroenterostomie-Schlinge entfernt, der an der kleinen und großen Krümmung nur etwa 3 cm mißt und das Geschwür enthält. Die Operation wird wie die vorige in Form der Gastroenterostomia retrocolica oralis inferior beendet, die Darmlichtungen End-zu-End vereinigt.

Aber diesmal wird, was das vorige Mal versäumt war, der bei der ersten Operation ausgeschaltete Pförtner aus seinen Verwachsungen ausgegraben und entfernt, mit ihm ein 2 cm breiter Kragen des Zwölffingerdarms, ein 3 cm breiter des angrenzenden Magenteils. Heilung.

Kranker stellte sich mehrfach vor. Die Magensaft-Untersuchung ergab jetzt keine freie Salzsäure mehr. Er wurde zuletzt 8 Jahre nach der 3. Operation untersucht: keine Beschwerden, blühendes Aussehen. Es hat also hier erst die Entfernung des Pförtners und das Verschwinden der Salzsäure zur Dauerheilung geführt.

Fall 2.

E., Josef, geb. 30. 3. 1890.

Seit 1922 Magenbeschwerden, die anfallsweise in den folgenden Jahren auftraten. 1927 Verschlimmerung der Beschwerden. Interne Behandlung nur von vorübergehendem Erfolg.

1. 8. 1927 Aufnahme in das hiesige Knappschaftskrankenhaus. Sehr elendes Aussehen, starke Klopfempfindlichkeit unterhalb des Schwertfortsatzes. Röntgenologisch handelt es sich um ein Zwölffingerdarmgeschwür.

2. 8. 1927 Operation. An der Vorderfläche des Zwölffingerdarms sieht man starke sammtartige Auflagerungen, in deren Mitte eine narbige Einziehung. Starke Verwachsungen mit der Nachbarschaft. Sie werden gelöst. Dann wird ein Stück Magen mit Pförtner und einem Zwölffingerdarm-Kragen reseziert, das an der kleinen Krümmung 13, an der großen 30 cm mißt, und das ziemlich große, schmierig belegte, mäßig tiefe Geschwür enthält. Beendigung der Operation nach Billroth II.

Verlauf ohne Komplikationen. Am 18. 8. 1927 beschwerdefrei entlassen.

Zwei Jahre ohne Beschwerden. Dann Einsetzen erneuter Magenschmerzen, die sehr heftig waren. 1930 Verschlimmerung der Beschwerden.

2. 3. 1931 Wiederaufnahme in das hiesige Knappschaftskrankenhaus. Elendes Aussehen. Ausgesprochene Druck- und Klopf-Empfindlichkeit zwischen Nabel und Schwertfortsatz. Röntgenologisch findet sich eine große Nische an der Magendarm-Verbindung. Freie Salzsäure 58, Gesamtsäure 77.

4. 3. 1931 Operation. Der Magen ist noch etwa kleinhandflächengroß. Die Gastroenterostomie-Stelle ist in großer Ausdehnung entzündlich. An der Hinterwand des Dünndarms, unmittelbar an der Gastroenterostomie-Stelle, fühlt man ein für die Fingerkuppe gut zugängliches Geschwür. An einer Stelle ist das Mesocolon mit der Gastroenterostomie-Stelle verwachsen. Es besteht aber kein Durchbruch des Geschwürs in den Dickdarm, sondern nur entzündliche Verwachsungen, die sich mit einiger Mühe lösen lassen. Da eine Lösung des Geschwürsgrundes vom Mesenterium, in das es penetriert ist, zu gefährlich erscheint, wird die Gastroenterostomie-Schlinge in gut fingerlanger Ausdehnung mit dem Geschwürsrand reseziert. Der Geschwürsgrund wird zurückgelassen und elektrokoaguliert, die beiden Darmenden werden verschlossen und dann Seit-zu-Seit vereinigt. Es wird dann ein etwa drei Querfinger breiter Kragen vom Magen reseziert. Die Magenlichtung wird dann mit der obersten Dünndarmschlinge in ganzer Ausdehnung End-zu-Seit vereinigt in Form der Gastroenterostomia retrocolica oralis totalis. Schichtnaht der Bauchdecken.

Verlauf ohne Besonderheiten. Am 17. Tage nach der Operation bei völligem Wohlbefinden mit vernarbter Wunde entlassen.

Die feingewebliche Untersuchung der Schleimhaut des entfernten Magenstückes zeigte, daß noch reichlich Pförtnerdrüsen in ihm vorhanden waren.

22. 4. 1931 Nachuntersuchung. Guter Zustand. Freie Salzsäure 10.

26. 11. 1931 Wiedereinlieferung ins Krankenhaus wegen Blutbrechen. Klinisch und röntgenologisch fand sich kein Anhaltspunkt für ein neues Geschwür. Da Blutbrechen nicht wieder auftritt, wird Kranker nach Hebung des Zustandes durch eine Bluttransfusion wieder entlassen. Freie Salzsäure trotz der großen Resektion immer noch 18, Gesamtsäure 32.

Verschlechterung des Zustandes. Einlieferung in ein Krankenhaus der Nachbarschaft, wo am 9. 5. 1932 nochmals eine Operation vorgenommen wird. Nach dem mitgeteilten Operations-Befund handelte es sich wieder um ein großes Geschwür an der Gastroenterostomie-Stelle. Das Geschwür wird nochmals reseziert und die Operation nach Billroth II beendet. Der Kranke übersteht den großen Eingriff gut. Am 4. 6. 1932 Entlassung.

Wir haben hier also einen Fall, bei dem es trotz einwandfrei ausgeführter großer Resektion zu einem zweiten Rückfall mit Geschwür an der Vereinigungsstelle des Dünndarms mit dem kleinen Magenstumpf kam. Die Erklärung sehen wir darin, daß es trotz der großen Resektion ausnahmsweise in diesem Fall nicht zu genügender Einschränkung der Säure-Produktion gekommen war.

Fall 3.

F., Peter.

Einen ausführlichen Bericht kann ich leider nicht geben, da die Krankengeschichte verloren gegangen ist. Ich kann lediglich verschiedene Daten anführen, aus denen die Anzahl und die Art der einzelnen Operationen hervorgeht.

1922 Gastroenterostomia antecolica anterior in einer Nachbarstadt.

1924 Operation eines Bauchbruches ebenfalls in einem anderen Krankenhaus.

1925 Übernähung eines durchgebrochenen Ulcus pepticum jejuni wiederum in einem benachbarten Krankenhaus.

1927 Übernähung eines durchgebrochenen Ulcus pepticum jejuni ebenfalls auswärts.

1928 im hiesigen Knappschaftskrankenhaus Radikaloperation wegen eines zum dritten Male durchgebrochenen Ulcus pepticum jejuni. Diesmal wurde bei uns ein großes Stück Magen einschl. Pförtner und Gastroenterostomie-Schlinge mit der Durchbruchs-Öffnung reseziert. Die Heilung hat bisher (6 Jahre) angehalten.

Fall 4.

St., Hugo, geb. 25. 9. 1900.

Seit 1920 Magenbeschwerden. Im Juni 1922 Operation in einem Krankenhaus der Nachbarschaft. Es fand sich kein Geschwür, sondern nur Verwachsungen zwischen Zwölffingerdarm und Gallenblase. Unter der Annahme, daß es sich um ein altes Zwölffingerdarmgeschwür handelt, wird eine einseitige Pförtnerausschaltung nach v. Eiselsberg mit einer hinteren Gastroenterostomie angelegt. Danach Wohlbefinden bis Oktober 1922. Dann erneute Beschwerden mit häufigem Erbrechen.

9. 11. 1922 erneute Operation in demselben Krankenhause unter der Annahme eines Ulcus pepticum jejuni bei freier Salzsäure von 18. Ein Geschwür wird nicht gefunden, sondern nur Verwachsungen, die eine Abknickung des abführenden Schenkels der Gastroenterostomie herbeigeführt haben. An-

legung einer vorderen Gastroenterostomie. Am 24. 11. 1922 in leidlichem Zustand entlassen.

Nur kurze Besserung des Zustandes. Dann wieder Beschwerden und Erbrechen.

30. 12. 1922 Aufnahme in das hiesige Knappschaftskrankenhaus. Elendes Aussehen. In der Operations-Narbe starke Druckempfindlichkeit. Freie Salzsäure 11.

5. 1. 1923 Operation. Es müssen zunächst zahlreiche Verwachsungen gelöst werden, ehe man die Bauchhöhle übersehen kann. Der Pförtner ist erhalten. Der Magen ist quer durchtrennt und beiderseits verschlossen. Es handelt sich um eine vordere und eine hintere Gastroenterostomie. Magen und Darmschlingen werden nun aus ihren Verbindungen gelöst. Dann Resektion des Antrumteils des Magens, sowie des Pförtnerteils und der beiden Gastroenterostomie-Schlingen. Es wird zunächst eine End-zu-End-Vereinigung des Darmes vorgenommen, also der zur hinteren Gastroenterostomie führenden Schlinge mit dem von der vorderen Gastroenterostomie führenden Ende der Schlinge. Dann wird die Magenlichtung mit dem Zwölffingerdarm End-zu-End vereinigt nach Billroth I. Schichtnaht der Bauchdecken.

Es wurde ein Stück Magen reseziert, das an der großen Krümmung 21 cm, an der kleinen 10 cm mißt. Von einem Geschwür ist nichts zu finden. Verlauf ohne Besonderheiten.

26. 1. 1923 Wohlbefinden. Kranker kann weiche Speisen ohne Beschwerden genießen. Geheilt entlassen.

Fall 5.

Sch., Karl, geb. 18. 8. 1900.

Seit 1923 magenleidend. Im März 1924 in einem Nachbarort operiert. Nur geringe Besserung der Beschwerden. Dann wieder Beschwerden mit Erbrechen.

18. 8. 1924 Aufnahme in das hiesige Knappschaftskrankenhaus. Mäßige Klopfschmerzhaftigkeit zwischen Nabel und Schwert-Fortsatz. Röntgenologisch findet sich kein Geschwür. Freie Salzsäure 0.

21. 8. 1924 Operation. Der Magen ist ziemlich groß, erweitert. Es besteht eine vordere Gastroenterostomie. Der zuführende Schenkel ist unterarmdick, der abführende Schenkel von normaler Weite. Eine Enteroanastomose nach Braun ist nicht gemacht worden. Die Dünndarmschlinge ist anisoperistaltisch angenäht worden. Es wird ein Stück Magen mit Pförtner und anhängender Gastroenterostomie-Schlinge reseziert, das an der kleinen Krümmung 9 cm, an der großen 26 cm mißt. Die Gastroenterostomie-Schlinge ist 20 cm lang. Die Dünndarm-Enden werden End-zu-End vereinigt und die Operation nach Billroth II beendet. Heilung.

Fall 6.

F., Selma, geb. 25. 9. 1895.

1914 wegen Magengeschwür operiert. Angeblich Anlegung einer Gastroenterostomie. Zwei Jahre beschwerdefrei. 1919 und 1921 nochmals operiert, angeblich wegen Verengung des Magenausgangs. Im Mai 1922 Operation wegen Verwachsungsbeschwerden. Zunächst Besserung. Dann wieder heftige Beschwerden mit Erbrechen und Verstopfung.

17. 10. 1922 Aufnahme in das hiesige Knappschaftskrankenhaus. Leidlicher Allgemeinzustand. Leib aufgetrieben, an mehreren Stellen druckempfindlich. Freie Salzsäure 0.

21. 10. 1922 Operation. Zunächst sind große Verwachsungen zu lösen, ehe man die Bauchhöhle überblicken kann. Es findet sich eine vordere und eine hintere Gastroenterostomie. Beide Schlingen sind durch Verwachsungen stark verzogen. Ein Geschwür ist nirgends zu finden. Das Querkolon wird durch die beiden Gastroenterostomie-Schlingen stark eingeengt. Es wird ein Stück Magen reseziert mit den beiden Gastroenterostomie-Schlingen. Die beiden Dünndarm-Enden werden End-zu-Seit vereinigt und die Operation nach Billroth II beendet. Ferner mußte noch ein großes Stück Dünndarm reseziert werden, das sich in einem Schlitz des Mesenteriums, der bei den früheren Operationen nicht verschlossen worden war, eingeklemmt hatte.

Verlauf ohne Komplikationen. 15. 11. 1922 geheilt entlassen. Jahrelang beschwerdefrei. Später an Lungentuberkulose gestorben.

Fall 7.

A., Aenne, geb. 15. 2. 1900.

Seit 1923 magenleidend. Häufig Erbrechen, Hungerschmerz. März 1923 in einem Nachbarkrankenhaus Anlegung einer hinteren Gastroenterostomie, ohwohl ein Geschwür nicht gefunden wurde. Keine Besserung. Dauernde Gewichtsabnahme, seit März 1931 dauernde Durchfälle. Starke sekundäre Anämie. Hinfälligkeit. Bedrohlicher Zustand. Interne Behandlung ohne Erfolg.

31. 8. 1931 Aufnahme in das hiesige Knappschaftskrankenhaus.

1. 9. 1931 Operation. Es bestehen ausgedehnte Verwachsungen der kleinen Krümmung des Magens mit der Leber und der Pankreaskapsel, die vorsichtig gelöst werden. Man findet eine hintere Gastroenterostomie mit kurz angezogener zuführender Schlinge, die weit oben und nicht am tiefsten Punkt angelegt ist. Der Dünndarm wird vom Magen abgetrennt. Das Stück des Dünndarms, das mit dem Magen vereinigt war, wird reseziert, und die beiden Enden werden dann End-zu-End wieder vereinigt. Man überzeugt sich nunmehr, daß der Pförtner ausgezeichnet durchgängig ist. Die Magenwunde wird dann in der Längsrichtung wieder vernäht und die Bauchhöhle in Etagen geschlossen (Degastroenterostomie).

Nach der Operation verschiedene Schwächeanfälle, die durch intravenöse Dauertropf-Infusion und Bluttransfusion erfolgreich bekämpft werden. Allmähliche Besserung des Allgemeinzustandes, sodaß die Kranke am 19. 9. 1931 geheilt entlassen werden kann. Die Besserung hat bisher angehalten. Es trat völlig normales Blutbild und große Gewichtszunahme ein. Später Geburt von Zwillingen.

Hier war offensichtlich der schlechte Zustand durch eine indikationslose und technisch fehlerhafte Gastroenterostomie herbeigeführt und durch Wiederherstellung normaler Verhältnisse in der Bauchhöhle wieder beseitigt worden.

Fall 8.

K., Heinrich, 34 Jahre alt.

Im Mai 1927 in einer Nachbarstadt wegen eines nicht entfernbaren Geschwürs im Zwölffingerdarm operiert, und zwar wurde nach dem Bericht des Operateurs eine sehr große Resektion zur Ausschaltung gemacht, der Pförtner konnte nicht entfernt werden. Schon nach einem halben Jahr wieder starke Beschwerden. Bei mehrfachen Untersuchungen im hiesigen Krankenhaus wurde ein Rückfallgeschwür an der Gastroenterostomiestelle festgestellt.

Die Magensaft-Untersuchung ergab trotz der großen Resektion für freie Salzsäure 60, für Gesamtsäure 110. Der Kranke konnte sich aber zu einer vor-

geschlagenen erneuten Operation nicht entschließen. Erst im Februar 1930 gab er diese zu, weil er es angeblich vor Schmerzen nicht mehr aushalten konnte, nachdem er außerordentlich herunter gekommen war. Die am 1. 2. 1930 im hiesigen Krankenhaus ausgeführte Operation ergab, abgesehen von dem sehr umfangreichen und derben Verwachsungen, folgendes: Der Magenstumpf ist nicht ganz handtellergroß, verschwindet ganz unter dem linken Rippenbogen. An der Gastroenterostomie-Stelle, — es ist bei der ersten Operation eine hintere Gastroenterostomie gemacht worden — findet sich an der Vorderwand ein für die Fingerkuppe gut zugängliches, hartes Geschwür. Bei dem außerordentlich schlechten Zustand des Kranken war an eine nochmalige Resektion, die große Schwierigkeiten gemacht haben würde, nicht zu denken, vielmehr wurde nur eine Dünndarmfistel angelegt und der Pförtner mit angrenzendem Stück des Zwölffingerdarms, in dem kein Geschwür mehr sichtbar war, entfernt. Die Wunde heilte ohne Störung, doch kam der Kranke durch immer wieder auftretende Durchfälle und Ernährungsschwierigkeiten so herunter, daß er schließlich 7 Wochen nach der Operation an Entkräftigung zugrunde ging.

Die Leichenöffnung war insofern interessant, als sie ergab, daß das große Geschwür an der Gastroenterostomie-Stelle ausgeheilt war. Wahrscheinlich wurde die Heilung mitbedingt durch die Entsäuerung des Magensaftes infolge der Entfernung des Pförtners.

Dieser Fall ist ein Beispiel für die Unsicherheit auch großer Resektionen, bei denen der Pförtner zurückgelasen wird in bezug auf Säure-Einschränkung.

Fall 9.

E., Karl, Lehrhauer, 21 Jahre alt.

Aufgenommen 28. 9. 1927. Vor einem Jahre wegen Geschwür von anderer Seite angeblich Magenresektion nach Billroth II ausgeführt. Bald darauf wieder starke Beschwerden. Magensaft-Untersuchung: freie Salzsäure 71, Gesamtsäure 83.

Am 12. 10. 1925 wurde im hiesigen Krankenhaus unter der Diagnose Rückfallgeschwür eine erneute Operation ausgeführt. Die Größe des Magens, wie er sich bei dieser Operation zeigte, wird in der Krankengeschichte mit „kaum kleinhandflächengroß“ angegeben. Der Magen-Querschnitt ist mit der vor den Querdarm verlagerten obersten Dünndarmschlinge verbunden (Gastroenterostomia antecolica).

Es wird nun ein gut daumenbreiter Magenkragen mit der anhängenden Gastroenterostomie-Schlinge entfernt, an dem zuführenden Schenkel derselben findet sich an der Vorderfläche ein linsengroßes Geschwür, der Bauchfellüberzug sieht an dieser Stelle entzündlich aus und zeigt Auflagerungen. Außerdem wird der Stumpf des Zwölffingerdarms aus den Verwachsungen ausgelöst und heraus geschnitten. Schon mit bloßem Auge glaubt man den Pförtner darin zu erkennen. Die mikroskopische Gewebsuntersuchung bestätigt, daß der Pförtner noch vorhanden ist. Die Operation wird dann, nachdem der Zwölffingerdarmstumpf endverschlossen, die Lichtungen des Dünndarms End-zu-End vereinigt sind, mit einer Gastroenterostomia antecolica oralis totalis beendet.

Es war also bei der ersten Operation nicht, wie der erste Operateur fälschlich geglaubt hatte, eine Resektion nach Billroth II gemacht worden, sondern eine zwar ausgedehnte Resektion, bei der der Pförtner aber erhalten war. Es war also ein Zustand zurück geblieben, wie man ihn nach einer großen Resektion zur Ausschaltung im Finsterer'schen

Sinne antrifft, insofern allerdings noch günstiger, als ja das Geschwür mitentfernt war. Trotzdem Rückfall.

Nachuntersuchung 3 Jahre nach der zweiten Operation: sehr guter Zustand, E. kann alles essen. Freie Salzsäure negativ, Gesamtsäure 15.

Fall 10.

K., Heinrich, geb. 7. 12. 1887.

18. 10. 1920 Aufnahme in das hiesige Krankenhaus wegen Magenbeschwerden. Unterhalb des Schwertfortsatzes starke Druckempfindlichkeit. Freie Salzsäure 32.

22. 10. 1920 Operation. Es findet sich ein durchgebrochenes Geschwür am Zwölffingerdarm etwas stromabwärts vom Pförtner, das nur durch die Gallenblase gedeckt wird. Vom Magen wird ein etwa drei Querfinger breites Stück reserziert, der Zwölffingerdarm hart am Geschwürsrand abgetrennt. Ein Stück des Geschwürs bleibt bestehen, da die Lösung vom Pankreas Schwierigkeiten macht. Beendigung der Operation nach Billroth II.

Normaler Verlauf. Geheilt entlassen.

Ein Jahr beschwerdefrei. Dann wieder Magenschmerzen, die besonders Nachts sehr heftig sind. Erhebliche Gewichtsabnahme.

17. 4. 1923 Wiederaufnahme in das hiesige Krankenhaus. Mäßiger Druckschmerz in der Nabelgegend. Freie Salzsäure 34, Gesamtsäure 58.

24. 4. 1923 Operation. Der zurückgebliebene Teil des Magens ist ziemlich groß. An der Gastroenterostomiestelle sieht man in stark entzündlicher Umgebung eine Einsenkung. An dieser Stelle ist auch der Dickdarm herangezogen, unlösbar mit der Gastroenterostomie-Stelle verklebt. Es wird dann der Magen etwa handbreit oberhalb der Gastroenterostomie-Stelle, dann zuführende und abführende Dünndarmschlinge, und schließlich zuführende und abführende Dickdarmschlinge durchschnitten, sodaß ein Stück Magen mit anhängender Dünndarm- und Dickdarm-Schlinge fortfällt. Der Magenrest wird, nachdem die Resektions-Lichtung entsprechend eingeengt ist, mit der sehr weiten Lichtung der abführenden Dünndarmschlinge End-zu-End vereinigt. Die zuführende Dünndarmschlinge wird etwas unterhalb der Magen-Darmverbindung End-zu-Seit in die abführende Dünndarmschlinge eingepflanzt. Schließlich werden die beiden Dickdarmlichtungen End-zu-End miteinander vereinigt. Etagennaht der Bauchdecken.

Am Präparat zeigt sich an der Kuppe der Dünndarmschlinge ein kleinwallnußgroßes, tiefes, hartrandiges Geschwür. Ein Durchbruch in den Dickdarm besteht nicht.

Heilung.

Kranker hat sich verschiedentlich vorgestellt, zuletzt 7 Jahre nach der Operation. Er verrichtet vollwertige Bergarbeiten und kann alle Speisen zu sich nehmen.

In diesem Falle handelte es sich um einen Rückfall nach offensichtlich zunächst zu knapp ausgeführter Resektion, nach der keine genügende Einschränkung der Säure-Absonderung zustande kam. Eine drei Querfinger breite Resektion ist nach den heutigen Anschauungen ungenügend.

Fall 11.

K., Wilhelm, geb. 30. 4. 1894.

Seit 1922 magenleidend. 1924 Operation in einer Nachbarstadt wegen Magengeschwür, und zwar wurde nach Billroth I operiert. Drei Monate

beschwerdefrei. Dann wieder periodenweises Auftreten von Magenschmerzen mit Erbrechen.

17. 2. 1925 Aufnahme in das hiesige Knappschaftskrankenhaus. Zwischen Nabel und Schwertfortsatz mäßige Klopfschmerzhaftigkeit. Freie Salzsäure 20.

26. 2. 1925 Operation. Überall zahlreiche Verwachsungen. In der Gegend des nicht deutlich erkennbaren Pförtners schwielige Auflagerung, die verdächtig auf Geschwür ist. Es wird ein Stück Magen mit Pförtner und Zwölffingerdarm-Streifen reseziert, das an der kleinen Krümmung 9 cm, an der großen 21 cm mißt. Dann wird der Magenrest mit der obersten Dünndarmschlinge End-zu-Seit vereinigt nach der Methode Billroth II.

Am Präparat findet sich an der kleinen Krümmung des Magens dem Pförtner entsprechend ein über linsengroßes, tiefes schmierig belegtes Geschwür.

Normaler Verlauf. Heilung.

Zwei Jahre später gutes Befinden.

Auch in diesem Falle war die Resektion vom ersten Operateur so klein gemacht worden, daß man bei der erneuten Operation kaum bemerken konnte, daß der Magen verkleinert war.

Fall 12.

M., Arnold, geb. 26. 7. 1912.

Seit 1931 magenleidend. Heftige Schmerzanfälle mit Teerstühlen. Es wird in einer Nachbarstadt eine Magenoperation nach Billroth II ausgeführt. Danach mehrere Wochen beschwerdefrei. Dann erneute Beschwerden. Periodenweises Auftreten von heftigsten Schmerzen unabhängig von der Nahrungsaufnahme, Teerstühle, Erbrechen.

16. 6. 1933 Aufnahme in das hiesige Krankenhaus. Blasse Gesichtsfarbe. Unterhalb des Schwertfortsatzes erhebliche Druck- und Klopfschmerzhaftigkeit. Freie Salzsäure 45.

1. 7. 1933 Operation. Nachdem zunächst ziemlich umfangreiche Verwachsungen gelöst sind, sieht man, daß es sich um eine Gastroenterostomia retrocolica oralis totalis handelt. Die Gastroenterostomie-Schlinge wird aus den Verwachsungen und aus dem Mesokolon-Schlitz ausgelöst. Dann wird der Dünndarm unterhalb und oberhalb der Gastroenterostomie-Stelle durchtrennt und die Lichtungen sofort wieder End-zu-End vereinigt. Nun wird ein Stück Magen mit anhängenden Gastroenterostomie-Schlinge reseziert, das an der kleinen Krümmung 3 cm, an der großen 10 cm mißt. Das Darmstück mißt 14 cm. Die oberste Dünndarmschlinge wird dann mit dem Magenrest vereinigt nach der Methode Billroth II. Um keine Stauung in dem kleinen Magenstumpf entstehen zu lassen, wird ein Kehr'sches T-Rohr so eingeführt, daß der eine Schenkel durch die Gastroenterostomie in den Magen geht, der andere kurz geschnittene in den abführenden Dünndarmschenkel, der dritte wird aus der Wunde herausgeleitet.

Am Präparat findet sich an der Gastroenterostomie-Schlinge ein kaffeebohnengroßes, ziemlich tiefes Geschwür in geröteter Umgebung.

Heilung.

Diesen Fall führe ich an, da derartige Drainagen, die mein früherer Chef bereits in seiner Arbeit „Über Tamponade, Drainage und Ausschaltung der Gefahrenzone bei Magenoperationen" beschrieben hat, uns in einer Reihe von Fällen ausgezeichnete Dienste geleistet haben.

Fall 13.

A., Stefan, geb. 26. 12. 1886.

Seit März 1922 Magenbeschwerden, die periodenweise auftraten und in der letzten Zeit an Heftigkeit zunahmen.

Konservative Behandlung ohne Erfolg.

29. 6. 1922 Aufnahme in das hiesige Krankenhaus. Elendes Aussehen. Deutlicher Klopfschmerz zwischen Nabel und Schwertfortsatz. Freie Salzsäure 33. Nochmals Versuch einer konservativen Behandlung. Kein Erfolg.

3. 8. 1922 Operation. An der Vorderfläche des Zwölffingerdarms, etwa fingerbreit vom Pförtner entfernt, sieht man eine weiße narbige Stelle. In ihrem Bereich ist der Zwölffingerdarm taillenförmig eingeschnürt. Es wird ein Stück Magen mit Pförtner und einem Zwölffingerdarm-Streifen reseziert, das an der kleinen Krümmung 13 cm, an der großen 21 cm mißt. Dann wird der Magenrest mit dem Zwölffingerdarm End-zu-End vereinigt nach der Methode Billroth I.

Normaler Verlauf. Geheilt entlassen.

Bereits drei Wochen später erneut Beschwerden, die periodenweise mit Erbrechen und Aufstoßen auftraten.

11. 9. 1925 Wiederaufnahme. Schlechter Allgemeinzustand. Sehr blasses Aussehen. Außerordentliche Klopfschmerzhaftigkeit zwischen Nabel und Schwertfortsatz. Freie Salzsäure 11, Gesamtsäure 23.

24. 9. 1925 Operation. Die kleine Krümmung des Magens ist fest mit der Leber, die Gastroenterostomie-Stelle fest mit dem Pankreas verwachsen. An der Gastroenterostomie-Stelle fühlt man ein für die Fingerkuppe durchgängiges Geschwür, inmitten derber Schwielen. Es wird ein Stück Magen mit Zwölffingerdarmkragen reseziert, das an der kleinen Krümmung 3,5 cm, an der großen 13 cm mißt. Die oberste Dünndarmschlinge wird mit dem Magenrest vereinigt nach der Methode Billroth II.

Heilung.

Diesen Fall führe ich an, da er eine gewisse Ausnahme darstellt. Hier war also nach einwandfrei ausgeführter ziemlich großer Resektion, durch welche die Säureabsonderung ganz erheblich eingeschränkt, wenn auch nicht zum Verschwinden gebracht war, ein Rückfallgeschwür aufgetreten.

Fall 14.

H., Anton, geb. 13. 9. 1897.

Seit 1925 Magenbeschwerden.

13. 1. 1927 Aufnahme in das hiesige Krankenhaus. Blasse Gesichtsfarbe. Klopfschmerz unter dem Schwertfortsatz.

24. 1. 1927 Operation. An der Vorderfläche des Zwölffingerdarms, dicht am Pförtner, befindet sich eine strahlige Geschwürsnarbe. Es wird ein Stück Magen mit Pförtner und Zwölffingerdarmkragen reseziert, das an der kleinen Krümmung 14 cm, an der großen 20 cm mißt. Man sieht nun, daß auch ziemlich tief an der Hinterwand des Zwölffingerdarms ein Geschwür sitzt, das nicht entfernt werden kann. Es wird verschorft und mit in die Verschlußnaht des Zwölffingerdarmstumpfes genommen. Dann wird die Lichtung des Magenrestes mit dem senkrechten Schenkel des Zwölffingerdarmes End-zu-Seit vereinigt im Sinne der Modifikation v. Haberer's der Methode Billroth I. Schichtnaht der Bauchdecken. Heilung.

Ein Jahr beschwerdefrei. Dann erneute heftige, periodenweise auftretende Magenschmerzen. Zeitweise Erbrechen.

22. 9. 1930 Wiederaufnahme. Schlechter Allgemeinzustand. Starke Druck- und Klopfschmerzhaftigkeit zwischen Nabel und Schwertfortsatz. Freie Salzsäure 12.

26. 9. 1930 Operation. In der Gegend des Magenausgangs fühlt man eine kleinapfelgroße, entzündliche Geschwulst. Nach Durchtrennung zahlreicher Verwachsungen erkennt man, daß sich an der Vereinigungsstelle von Magen und Zwölffingerdarm ein großes, tiefes Geschwür befindet. Die oberste Dünndarmschlinge ist durch einen derben Verwachsungsstrang mit dem Geschwürstumor verwachsen. Die Dünndarmschlinge läßt sich jedoch von der Geschwürsstelle lösen. Dann wird ein Stück Magen mit Zwölffingerdarmkragen reseziert, das an der kleinen Krümmung 2,5 cm, an der großen 13,5 cm mißt. Der Zwölffingerdarm wird blind verschlossen und die oberste Dünndarmschlinge End-zu-Seit mit dem Magenrest vereinigt nach der Methode Billroth II. Schichtnaht der Bauchdecken. Komplikationsloser Verlauf. Heilung.

Nachuntersuchung 1931, 1932, 1933. Jedes Mal freie Salzsäure negativ, keine wesentlichen Beschwerden.

Hier war es also zum Geschwürsrückfall gekommen, obgleich die freie Salzsäure nach der ersten Operation nur noch 12 betrug. Der Grund dafür ist wohl darin zu sehen, daß, obgleich bei der ersten Operation das Geschwür nicht völlig herauskam, doch die Operation nach der Methode Billroth I, wenn auch mit der Haberer'schen Modifikation, beendet wurde.

Fall 15.

K., Ferdinand, geb. 24. 2. 1893.

Im September 1923 im hiesigen Krankenhaus wegen Zwölffingerdarmgeschwür operiert. Es wurde eine Magenresektion nach Billroth I gemacht. Nach der Operation sieben Jahre beschwerdefrei. Dann wieder plötzlich Magenbeschwerden, die immer heftiger wurden. Gewichtsabnahme.

10. 11. 1931 Wiederaufnahme. Leichte Spannung des ganzen Bauches. Keine wesentliche Druckempfindlichkeit. Bei der Magendurchleuchtung wird festgestellt, daß die Entleerung des Magens durch die Magendarmverbindung außerordentlich erschwert ist. Freie Salzsäure 40.

13. 11. 1931 Operation. Überall sind umfangreiche Verwachsungen zu lösen, ehe man das Operationsfeld überblicken kann. Es zeigt sich dann an der alten Magendarmverbindungsstelle eine schwielige Verdickung. Wahrscheinlich handelt es sich um ein Geschwür. Es wird dann ein Stück Magen mit Zwölffingerdarmstreifen reseziert, das an der kleinen Krümmung 4 cm, an der großen 10 cm mißt. Man sieht dann, daß ein Teil des Geschwürsgrundes im Zwölffingerdarmstumpf stehen geblieben ist. Er wird verschorft. Der Zwölffingerdarmstumpf wird blind verschlossen. Die oberste Dünndarmschlinge wird dann mit dem Magenrest End-zu-Seit vereinigt nach der Methode Billroth II. Da man den Eindruck hat, daß der Zwölffingerdarmverschluß nicht sicher genug gemacht werden konnte, wird durch die Vorderwand des Zwölffingerdarms ein dünnes Gummirohr als Sicherheitsventil eingeführt nach Art der Kader'schen Fistelbildung. Mit dem ziemlich spärlichen großen Netz wird dann das Gummirohr so eingescheidet, daß es nicht mit den übrigen Organen der Bauchhöhle in Berührung kommt.

Normaler Verlauf. Da sich aus dem Gummirohr nach acht Tagen keine Flüssigkeit mehr entleert, wird es entfernt. Heilung. Im Gegensatz zu dem Fall 13 war hier also durch die vorangegangene Resektion, die für genügend groß gehalten wurde, eine Einschränkung der Salzsäure-Absonderung unter die Norm nicht erreicht worden. Auch in diesem Falle hatten wir von der Ent-

lastung des Zwölffingerdarms durch das eingeführte Rohr einen guten Eindruck bekommen.

Fall 16.

N., Rudolf, 28 Jahre alt.

Seit April 1923 Magenbeschwerden. Zunächst leichte drückende Schmerzen oberhalb des Nabels. Zeitweise Sodbrennen und saures Aufstoßen, kein Erbrechen. Nach 6 Wochen Besserung der Beschwerden.

Am 9. 8. 1923 plötzlich sehr heftige Schmerzen in der Magengegend, die in den Rücken ausstrahlen. Dabei Erbrechen. Ausreichender Allgemeinzustand. Blasse Gesichtsfarbe. Leib im allgemeinen weich nur in der rechten Unterbauchgegend besteht leichte Bauchdeckenspannung. Druckschmerz im rechten Unterbauch und in der Nabelgegend.

9. 8. 1923 abends Aufnahme ins Krankenhaus. Operation unter der Vermutungs-Diagnose Blinddarmentzündung. Nach Eröffnung der Bauchhöhle zeigt sich am Wurmfortsatz kein krankhafter Befund. Jedoch finden sich an der Vorderwand des Magens in der Pförtnergegend und noch auf den Anfangsteil des Zwölffingerdarmes hinziehend ziemlich stark entzündliche Auflagerungen. In ihrer Mitte erscheinen sie aufgelockert, sodaß man den Eindruck hat, daß es sich um einen drohenden Geschwürsdurchbruch handelt. Es wird ein Stück Magen mit Pförtner und Zwölffingerdarmkragen reseziert, das an der kleinen Krümmung 8 cm, an der großen 20 cm mißt. Da der Zwölffingerdarm gut beweglich und seine Lichtung recht weit ist, wird die Operation nach Billroth I beendet.

Präparat: An der Vorderfläche des Zwölffingerdarms dicht am Pförtner befindet sich ein tiefes, hartrandiges, haferkorngroßes, schmierig belegtes Geschwür, das nur noch von Serosa überzogen ist. An der gegenüber liegenden Seite findet sich noch ein kleines flaches Geschwür.

Ungestörter Verlauf. Geheilt entlassen.

1925 Nachuntersuchung. Schmerzen im Oberbauch. Klinisch und röntgenologisch kein krankhafter Befund.

25. 6. 1934 Wiederaufnahme. Seit zwei Jahren erneute Beschwerden, die allmählich an Heftigkeit zunahmen, kein Erbrechen. Ausreichender Allgemeinzustand. Leib weich. Operationsnarbe fest und gut verheilt. Druckschmerz unter dem Schwertfortsatz. Freie Salzsäure 48.

30. 6. 1934 erneute Operation. Nach Eröffnung der Bauchhöhle müssen erst ausgedehnte Verwachsungen gelöst werden, bevor man genügend Überblick erhält. An der Resektionsstelle, und zwar der kleinen Krümmung entsprechend, zeigt sich eine narbige Einziehung, wodurch der ganze Magenausgang eingeengt erscheint. Man fühlt hier eine Wandverdickung, sodaß man den Eindruck hat, daß es sich nicht nur um eine Narbe, sondern um ein neues Geschwür handelt. Es wird ein Stück Magen mit der alten Operationsnarbe und einem Zwölffingerdarmkragen reseziert, das an der kleinen Krümmung 8 cm, an der großen 19 cm, mißt. Die Operation wird nach Billroth II beendet.

Präparat: An der kleinen Krümmungsseite des Zwölffingerdarms, dicht an der alten Resektionsstelle, befindet sich ein kaffeebohnengroßes ziemlich tiefes Geschwür.

Ungestörter Heilverlauf. Geheilt entlassen.

Für diesen Fall gilt das im Anschluß an Fall 15 Gesagte. Auch hier waren die Säurewerte trotz der vorangegangenen offensichtlich zu klein ausgeführten Resektion noch hoch geblieben. Es konnte daher die Entstehung eines Rückfallgeschwürs für denjenigen nicht verwunderlich sein, der der Ver-

dauungskraft des Magensaftes bei der Geschwürsentstehung eine erhebliche Rolle beimißt.

Fall 17.

Sch., Ernst, geb. 20. 2. 1899.

Schließlich gebe ich einen Fall, bei dem die Operation besonders schwierig und langwierig war, wörtlich so wieder, wie er in der Krankengeschichte geschrieben ist. Nur durch mehrere Hilfsanastomosen, wie sie Friedemann in der oben erwähnten Arbeit schon für gewisse Fälle empfohlen hat, konnte man sich hier aus den Schwierigkeiten retten und die Operation zu einem glücklichen Ende führen.

Vorgeschichte: Angeblich bereits im 13. Lebensjahre am Magen operiert worden. Nachher immer wieder Beschwerden. In letzter Zeit starke Schmerzen, Erbrechen, Gewichtsabnahme.

12. 5. 1934. Erneute Operation im Knappschaftskrankenhaus Bochum-Langendreer.

Schnitt vom Schwertfortsatz bis über den Nabel hinaus unter Extirpation der alten Narbe. Es sind ausgedehnte, aber nicht sehr derbe Verwachsungen zwischen Peritoneum parietale an den Schnitträndern und den Baucheingeweiden zu durchtrennen, ehe man in die freie Bauchhöhle kommt. Es zeigt sich zunächst in der Pylorusgegend eine ausgesprochen sanduhrförmige Einschnürung und narbige Veränderungen mit Auflagerung; ob es sich um ein florides Ulcus handelt, oder nur um eine Narbe, ist nicht mit Sicherheit zu entscheiden. Jedenfalls scheint hier der Magenausgang ganz erheblich verengt zu sein. An der kleinen Krümmungsseite des Magens ziemlich hoch oben sieht man eine Verdickung im kleinen Netz und Auflagerungen, auch fühlt man hier eine Ulcusdelle. Dann sieht man nach der G-E. Es handelt sich um eine G-E retrocol. mit kurz angezogener zuführender Schlinge; augenscheinlich ist die zuführende Schlinge End-zu-Seit an die abführende angenäht. Der Teil der zuführenden Schlinge, der dicht an den Magen grenzt, also stromaufwärts von der angelegten Enteroanastomose liegt, ist außerordentlich stark erweitert. Hier sind im Bereich der G-E. erhebliche Verwachsungen. Es läßt sich aber nicht mit Sicherheit feststellen, ob hier, wie röntgenologisch vermutet, auch ein Ulcus ist. Jedenfalls ist eine narbige Stelle sehr verdächtig. Man sieht nach der Gallenblase; sie ist zartwandig, nicht vergrößert, ohne Steine. Das Freimachen der kleinen und großen Krümmung ist nicht schwierig. Dagegen ist es nicht ganz leicht, die geblähte, mit der Umgebung verwachsene G-E.-Schlinge aus dem Mesokolon-Schlitz auszulösen. Nach und nach gelingt dies aber. Dann wird die alte G-E.-Schlinge reseziert. Sie bleibt mit dem Magen in Zusammenhang. Man versucht zunächst den kurzen Stumpf der zuführenden Schlinge End-zu-End mit der abführenden zu anastomosieren. Doch gelingt das nur unter großer Spannung, und augenscheinlich mit ungenügender Durchgängigkeit. Daher wird diese Naht wieder aufgemacht und die zuführende Schlinge in die abführende End-zu-Seit y-förmig nach Roux eingenäht. Dieses ist bei der Kürze der Schlinge nur mit Schwierigkeiten möglich. Dann wird ein Stück Magen mit dem Pylorus und der daranhängenden G-E.-Schlinge reseziert, das an der kleinen Krümmung 13 cm, an der großen 30 cm mißt. Der daranhängende Darm mißt 18 cm. Das Duodenallumen läßt sich ohne Schwierigkeiten mehrreihig endverschließen. Pankreaskapsel wird darüber genäht. Das Magenresektionslumen wird von der kleinen Krümmungsseite her durch dreireihige Einstülpnaht bis auf 6 cm eingeengt und End-zu-Seit mit der obersten Jejunum-Schlinge vereinigt. Nun fühlt man nochmals nach der End-zu-Seit-Enteroana-

stomose. Man hat Bedenken, daß die Durchgängigkeit genügt, und zieht daher die abführende Dünndarmschlinge (stromabwärts von der Enteroanastomose) vor und vereinigt sie Seit-zu-Seit mit dem unteren horizontalen Ast des Duodenums, das sehr beweglich ist. (Duodeno — jejunostomie). Zwei- bis dreireihige Naht. Die G-E. wurde mit der blindverschlossenen Jejunal-Schlinge, in die, wie erwähnt, weiter abwärts End-zu-Seit die zuführende oberste Jejunalschlinge angenäht ist, angelegt. Die Anastomose ist für den Daumen gerade durchgängig. Da aber nun die Entleerung des Magens durch die enge Stelle der End-zu-Seit-Einpflanzung, die etwa 15 cm stromabwärts von der G-E. gelegen ist, gestört sein könnte, wird schließlich noch eine Enteroanastomose zwischen Jejunal-Schlingen, die stromaufwärts und stromabwärts von der End-zu-Seit-Einpflanzung gelegen sind, angelegt. (Siehe Zeichnung).

Sämtliche Durchgänge sind gut. Es folgt noch die Umsäumung der abführenden Schlinge mit dem Rand des bei der Lösung der alten G-E.-Schlinge im Mesokolon entsandenen Schlitzes. Das ganze Schlingengewirr liegt cranialabwärts von dem Mesokolon. Unterhalb des Mesokolons normale Verhältnisse. Der spärliche Rest des großen Netzes wird hauptsächlich zur Deckung der Jejuno-Duodenostomie benutzt. Verschluß der Bauchhöhle in Etagen ohne Drainage.

Präparat: Der Pylorus ist mitentfernt. An ihm einige Geschwürsnarben. An der kleinen Krümmungsseite des Magens, 13 cm vom Pylorus entfernt, ein für die Daumenkuppe gut zugängliches, tiefes, durch alle Schichten gehendes, nur durch Auflagerungen gedecktes Ulcus.

6. 6. 1934 geheilt entlassen.

I. Vor der Operation

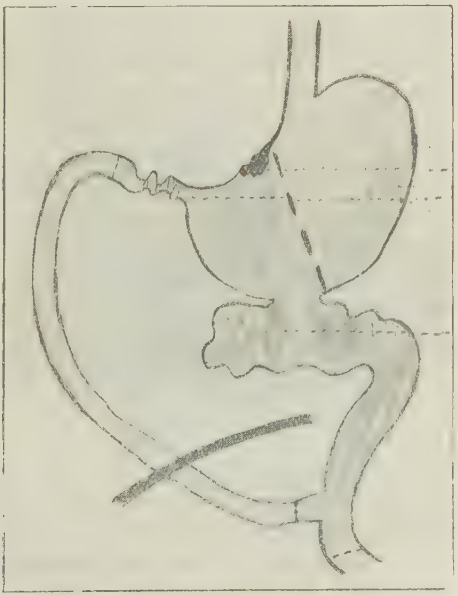

II. 1. Phase der Operation

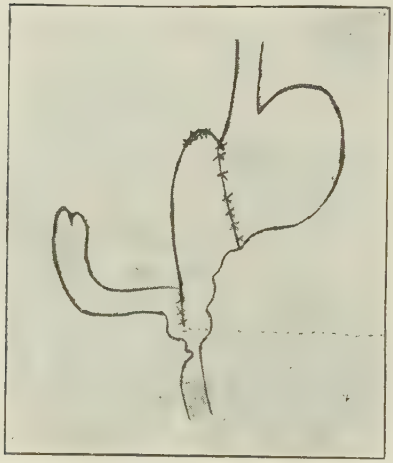

III. 2. Phase der Operation

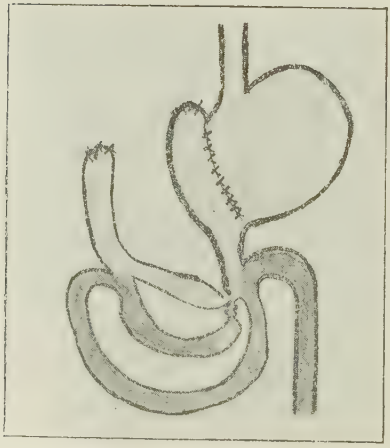

Zusammenfassung.

Es wurden mir 181 Krankengeschichten aus dem Knappschaftskrankenhause Bochum-Langendreer zur Verfügung gestellt, die erneute Operationen betrafen, nachdem eine oder mehrere vorangegangene Operationen wegen Geschwürskrankheit des Magens oder Zwölffingerdarms einen Rückfall im Gefolge gehabt hatten.

Eine Reihe dieser Kranken habe ich während meiner Assistentenzeit im Knappschaftskrankenhaus selber mit beobachten können. Im übrigen war ich auf die sehr ausführlich gehaltenen Krankengeschichten angewiesen.

Die Ergebnisse meiner Beobachtungen möchte ich kurz zusammenfassen:

Ein Geschwürsrückfall trat vornehmlich nach der Gastroenterostomie, der einseitigen Pförtnerausschaltung, oder ähnlichen, heute im allgemeinen nicht mehr viel angewandten Operationen auf. Ferner aber auch nach solchen Resektionen, bei denen entweder der Pförtner nicht mit heraus gekommen oder das entfernte Magenstück nur klein war.

Selten kam auch nach sogenannten Radikaloperationen ein Rückfall vor; in den allermeisten Fällen nur dann, wenn auch diese Operationen eine Säure-Herabsetzung bis weit unter die Normen nicht erzielt hatten.

Die Radikaloperation wegen Rückfallgeschwürs stellt den Operateur häufig vor ungemein schwierige Aufgaben; in manchen Fällen läßt sie sich sogar überhaupt nicht, oder nur mit zu großer Gefahr für den Kranken durchführen, und muß dann vorläufig durch eine Notoperation (wie z. B. Jejunostomie) ersetzt werden.

Die Operationen wegen Rückfallgeschwürs sind noch mit einer sehr hohen Todesziffer belastet, im Verhältnis zu den sonstigen Operationen wegen Magen- und Zwölffingerdarmgeschwürs.

Durch innere (Enteroanastomose etc.) und äußere Drainagen (Jejunostomie, Duodenostomie) sowie Tamponade kann man die Gefahren der Radikaloperationen in gewissen Fällen erheblich herabsetzen.

Wegen der Gefährlichkeit und Schwierigkeit der erneuten Operation bei Rückfallgeschwür sollten möglichst gleich von vornherein bei der ersten Operation wegen Geschwürskrankheit solche Methoden gewählt werden, nach denen es erfahrungsgemäß nur sehr selten zu Rückfällen kommt.

Eine Methode, die s i c h e r vor Rückfall schützt, kennen wir bisher leider noch nicht.

Zum Schluß ist es mir eine angenehme Pflicht, Herrn Professor Dr. Coenen für die Übernahme des Referats und Herrn Chefarzt Dr. Friedemann für die Anregung zu dieser Arbeit und die Überlassung des Materials herzlichen Dank zu sagen.

Schrifttum.

Finsterer: Chir. Behandlung des nichtresezierbaren Ulcus duodeni. Arch. F. Klin. Chir. Bd. 142.

— Früh- und Spätresultate der operativen Behandlung des Magen- und Zwölffingerdarmgeschwürs. Med. Kl. 1927, Nr. 15/16.

— Resektion zur Ausschaltung oder Gastroenterostomie beim nicht resezierbaren Ulcus duodeni. Cbl. f. Chir. 1934, Nr. 28.

Friedemann: Über Rezidiv bei Magengeschwürsoperationen nach der Methode B I. Cbl. f. Chir. 1924, Nr. 27.

— Über Mißerfolge nach Operationen wegen Magen- und Zwölffingerdarmgeschwür. D. Zschr. f. Chir. 179. Bd., Heft 3/4.

— Über Rückfälle nach großer Magen-Zwölffingerdarm-Resektion wegen Geschwürskrankheit. Cbl. f. Chir. 1925, Nr. 47.

— Das chirurgisch unheilbare Geschwür des Magens und Zwölffingerdarms. Arch. f. klin. Chir. 165. Bd., 3. Heft.

— Über Tamponade, Drainage und Ausschaltung der Gefahrzone bei Magenoperationen. Cbl. f. Chir. 1929, Nr. 13.

— Mißerfolge bei der sogenannten palliativen Resektion wegen Zwölffingerdarmgeschwür. Cbl. f. Chir. 1932, Nr. 17.

— Kurze Bemerkungen zur Operation des frei in die Bauchhöhle durchgebrochenen Geschwürs des Magens u. Zwölffingerdarmes. Cbl. f. Chir. 1933, Nr. 16.

— Der Streit um den Pförtner. Cbl. f. Chir. 1934, Nr. 46.

v. Haberer: Chirurgische Behandlung bei Erkrankung des Magens. Verlag: Marbold-Halle, 1923.

— Resektion zur Ausschaltung und rezidivierendes Jejunal Ulcus. Arch. f. klin. Chir. Band 146, Heft 4.

— Ulcus pepticum jejuni und Pylorus-Ausschaltung. Arch. f. Verdauungskrankheiten, Bd. 30, Heft 6.

— Zur Radikaloperation des Ulcus pepticum jejuni postoperativum. Arch. f. klin. Chir. Band 161, Heft 3.

— Die wechselvolle Auffassung der Rolle des Pförtners bei der Geschwürskrankheit. Verlag Leuschner & Lubensky, Graz 1925.

— Chirurgische Behandlung des Magen- und Duodenalgeschwürs. M. Med. Wochenschr. 1933, Nr. 41/42.

Konjetzny: Über die Bedeutung der Gastritis und Duodenitis für die Entstehung des Magen- und Duodenalgeschwürs. Med. Kl. 1927, Nr. 26/28.

Mandl: Zur Resektions-Behandlung des Ulcus duodeni. Wiener klin. Wochenschr. 1930, Nr. 31.

Meier-Burgdorf: Der operierte Magen. Verlag Georg Thieme, Leipzig 1930.

Pribram: Gastroenterostomie als Krankheit. Klinische Wochenschrift, Jahrg. 2, Nr. 33.

Rupp: Zur Operationsmethode des perforierten Magen-Duodenal-Ulcus. Cbl. f. Chir. 1925, Nr. 43.

Lebenslauf.

Am 13. 3. 1906 wurde ich, Walter Ellringmann, evgl. als Sohn des Volksschulrektors Heinrich Ellringmann zu Dortmund-Lütgendortmund geboren. Vier Jahre besuchte ich die Volksschule, fünf Jahre die Rektoratschule zu Lütgendortmund und vier Jahre das Realgymnasium zu Bochum-Langendreer, wo ich Ostern 1925 das Zeugnis der Reife erhielt. Ich studierte Medizin in Marburg, München und Münster, wo ich 1930 die ärztliche Prüfung ablegte. Als Medizinalpraktikant war ich am Knappschaftskrankenhaus Bochum-Langendreer und am Kreiskrankenhaus Blumenthal beschäftigt. Am 15. Oktober 1931 erhielt ich die Approbation als Arzt. Vom 15. 11. 1931 bis 1. 7. 1934 war ich als Assistenzarzt am Knappschaftskrankenhaus Bochum-Langendreer angestellt. Am 30. 7. 1934 habe ich mich als prakt. Arzt in Bad Sassendorf, Kreis Soest, niedergelassen.